

# Flutter gauche - péri mitral

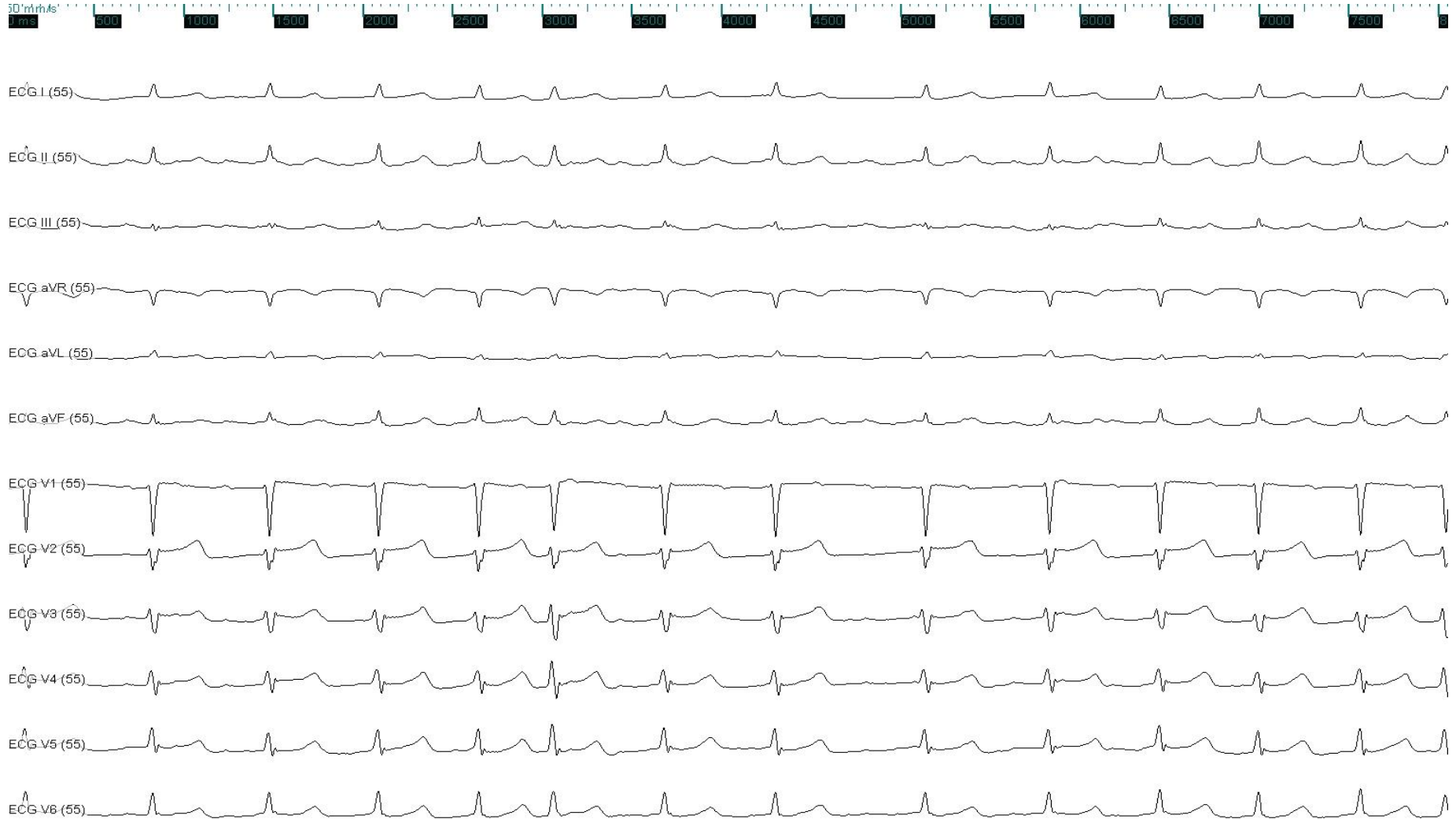
Dr Alexis Durand Dubief

Clinique de la Sauvegarde - Mai 2020

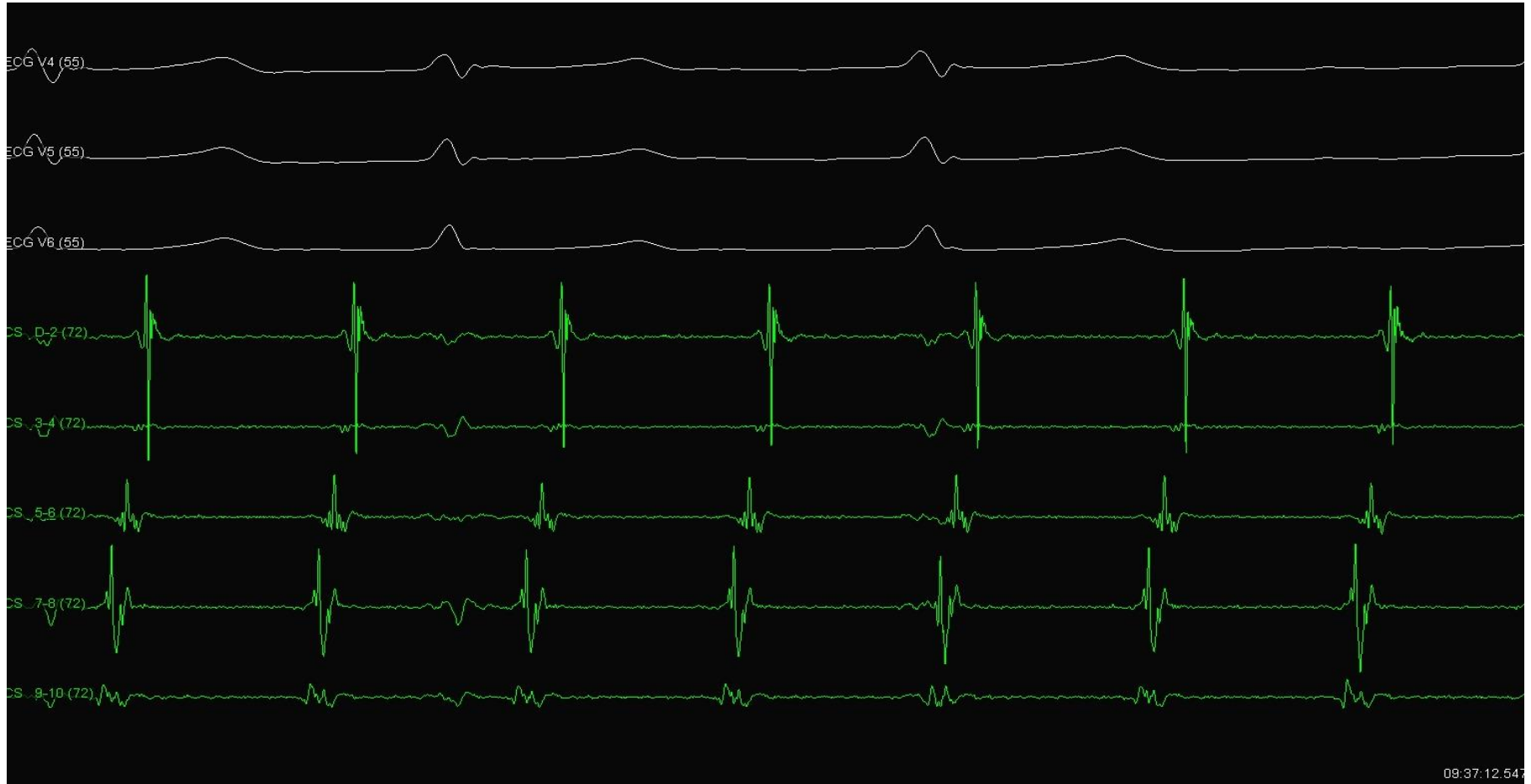
# Historique patient

- Première ablation : isolation des veines pulmonaires, défragmentation de l'OG, ablation ICT

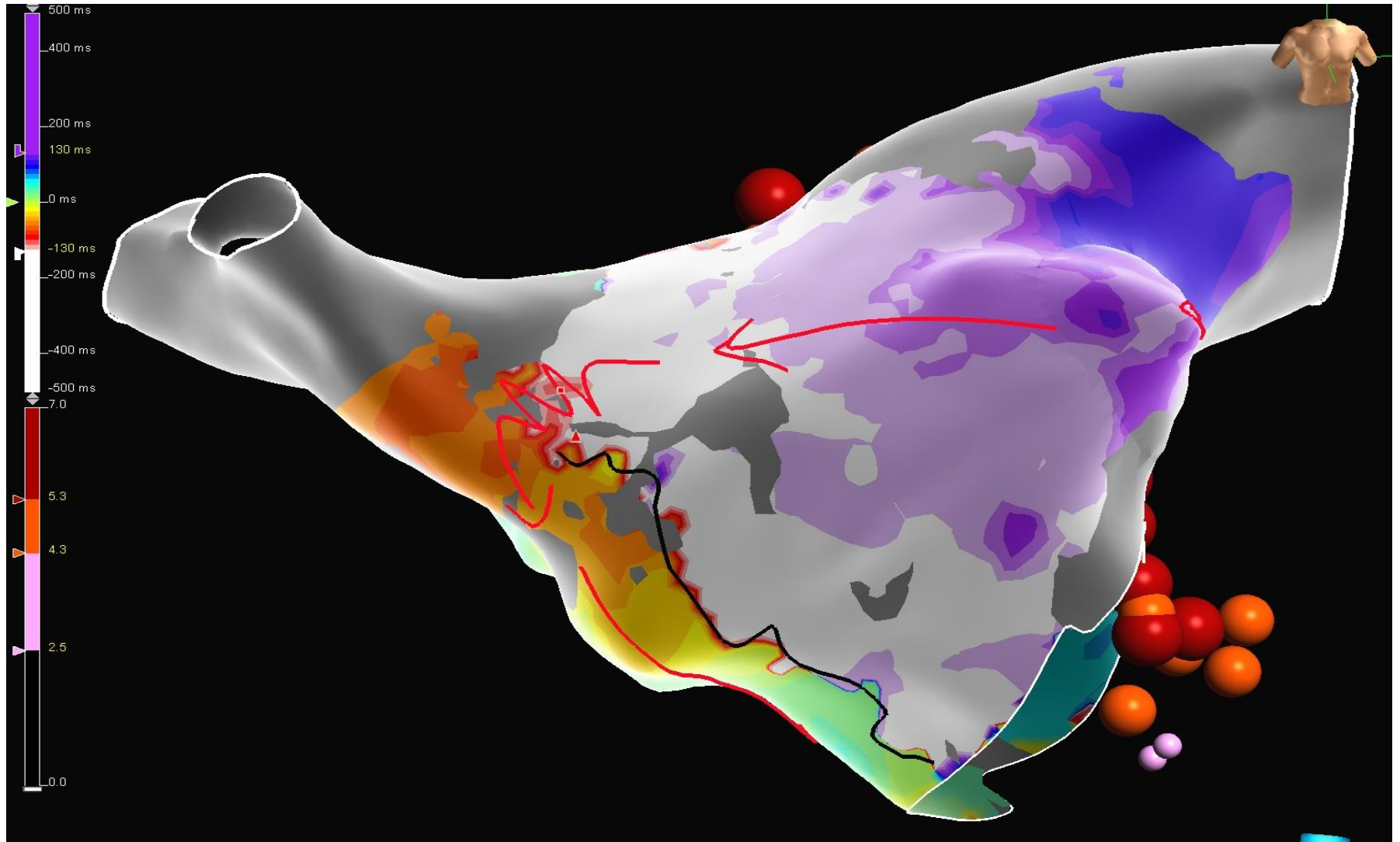
# ECG début



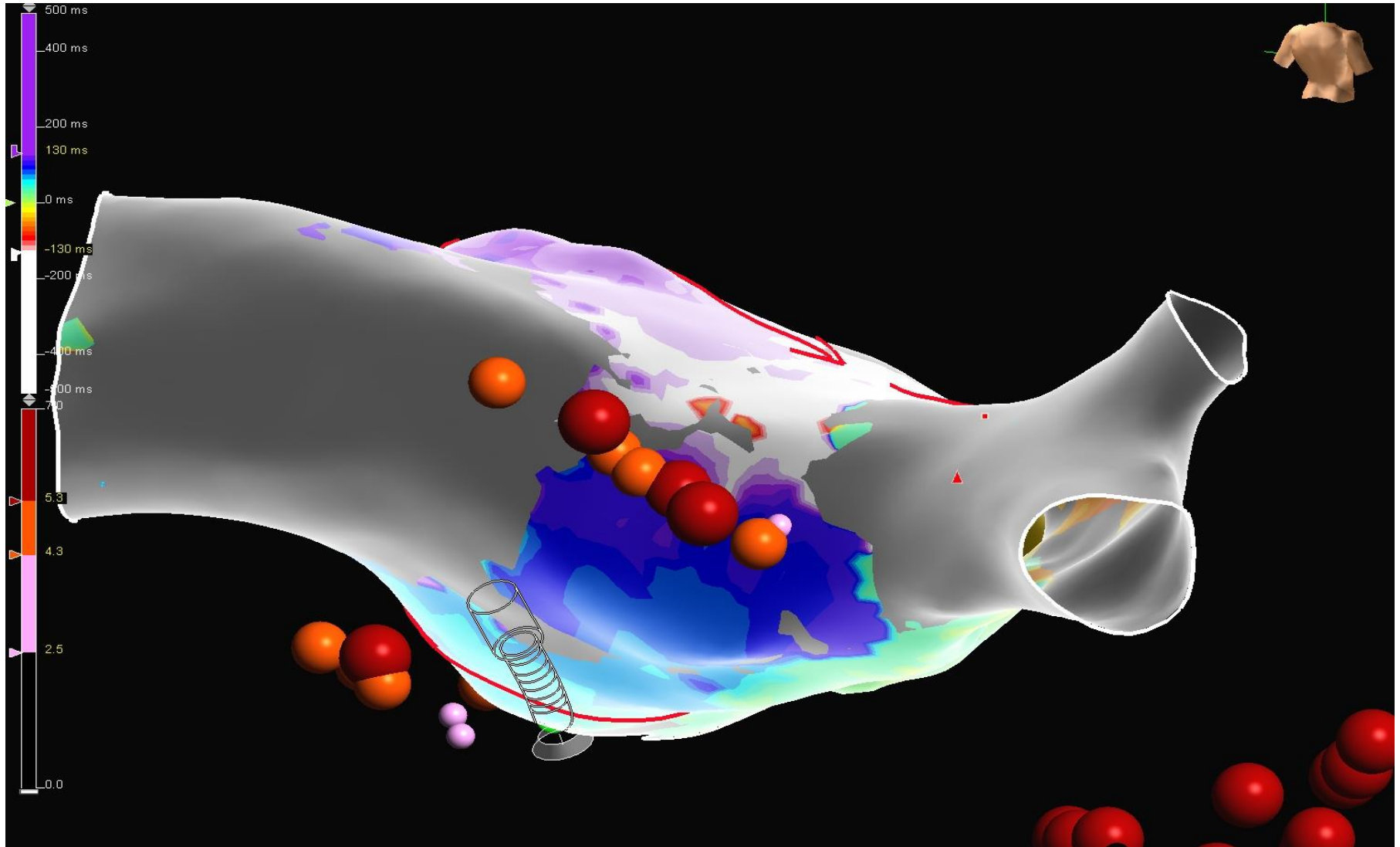
# Signaux endocavitaires



# Cartographie : Isthme entre ligne de bloc antérieure et VPSD



# Cartographie : Collision sur le toit





# Retour sinusal

