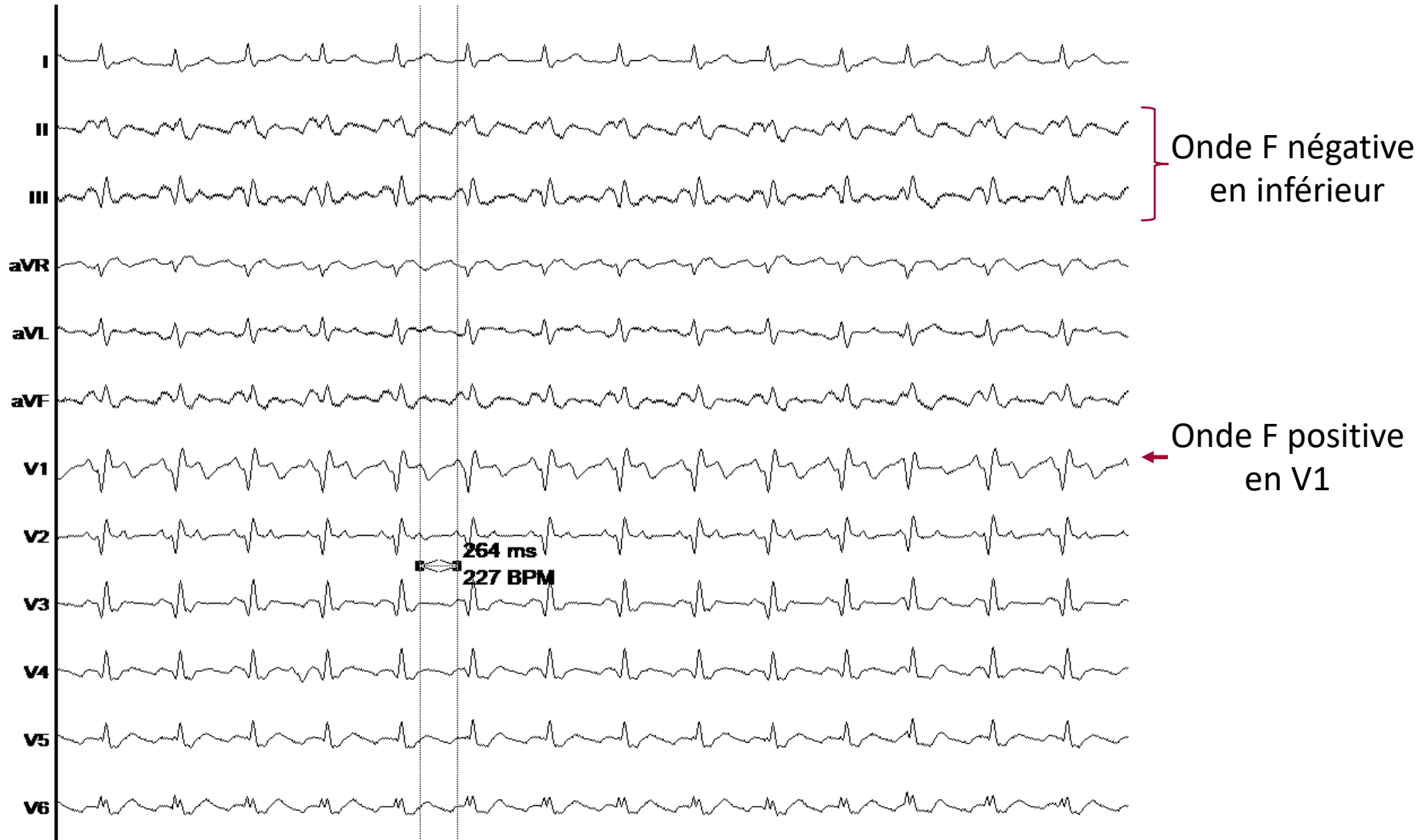

# REPRISE FLUTTER DROIT SUR MALADIE D'EBSTEIN

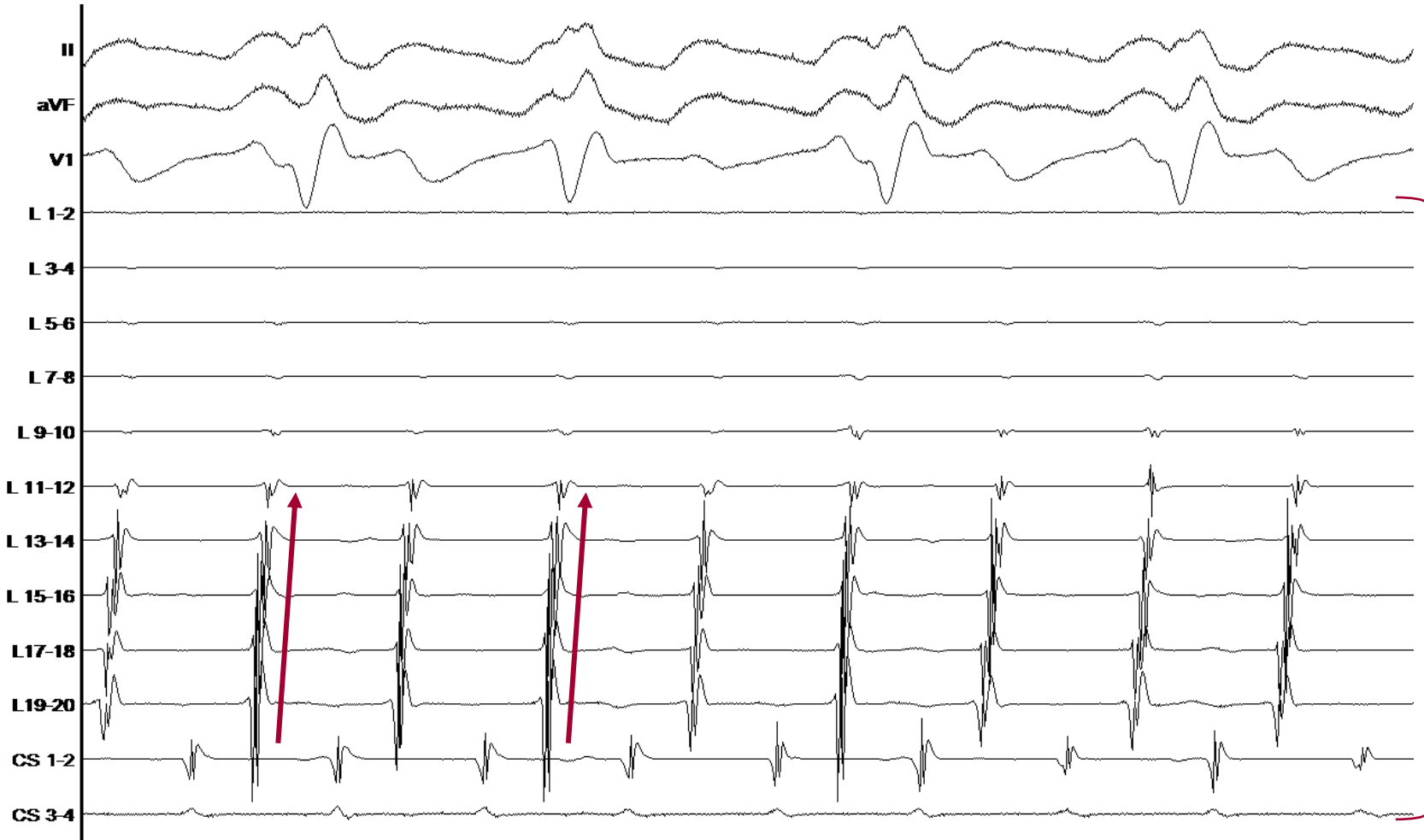
Dr Durand-Dubief

Novembre 2019 – Infirmierie Protestante

# ECG : flutter droit commun anti-horaire

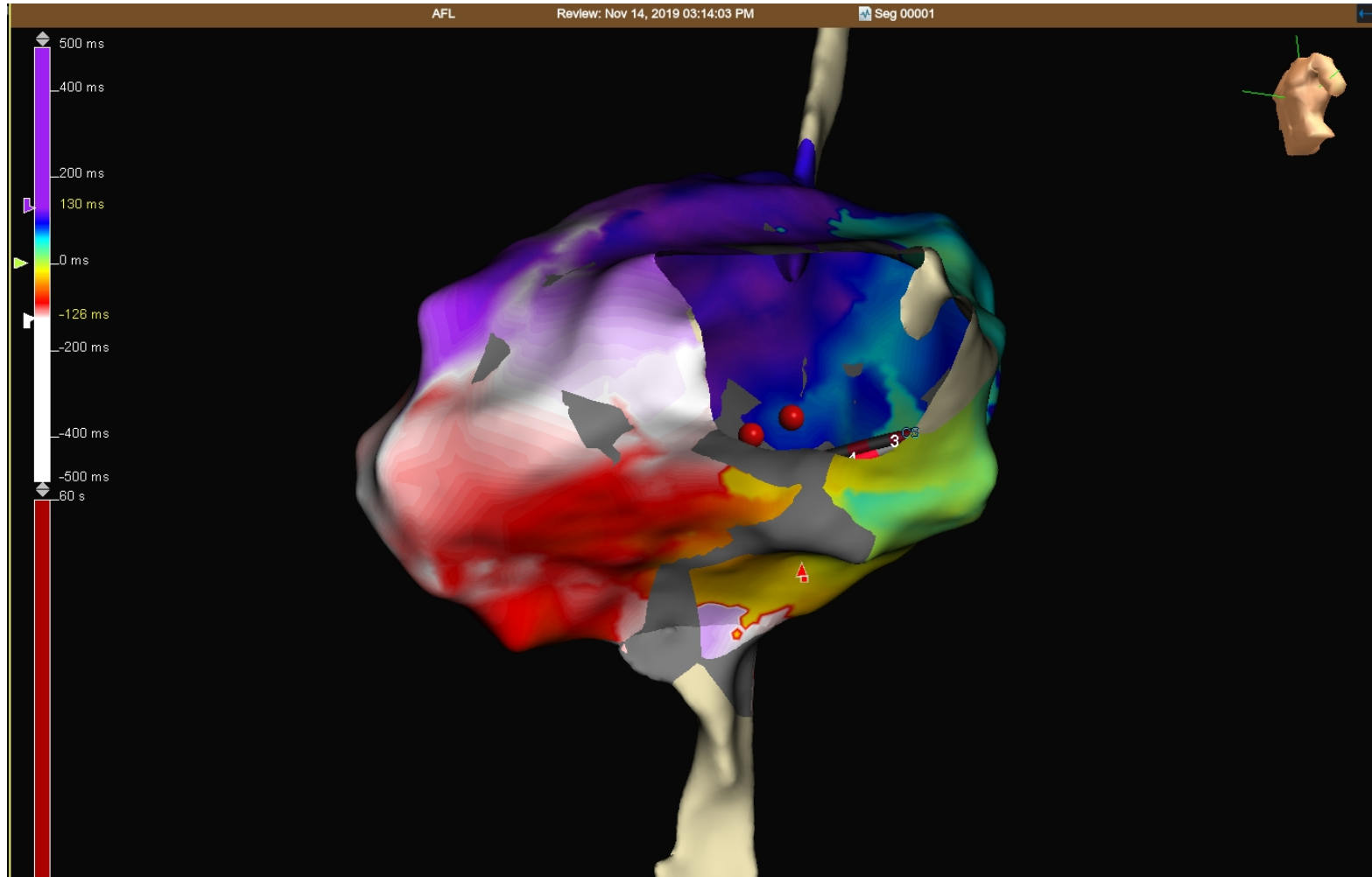


# Tracé endocavitaire : activation antihoraire



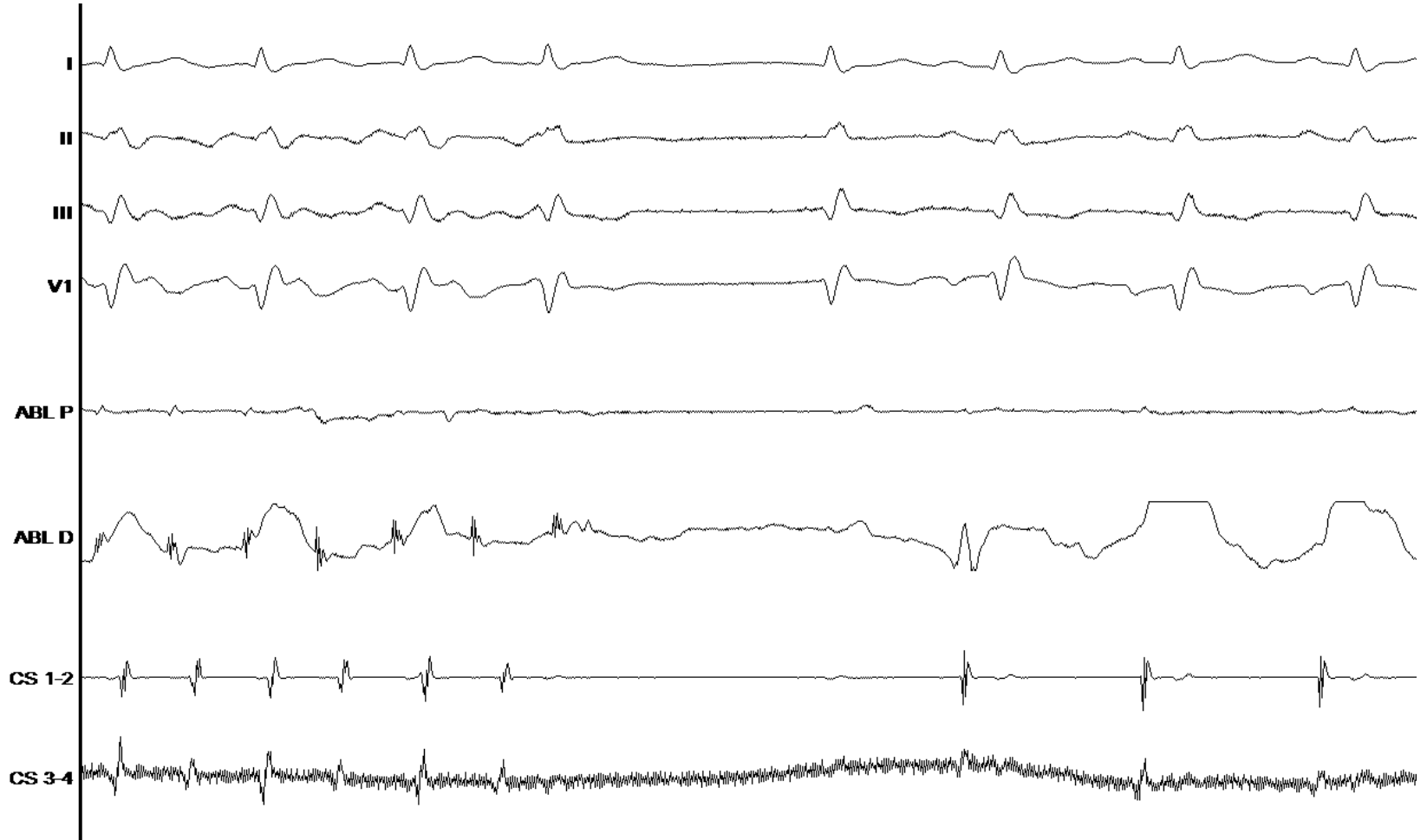
Sonde LIVEWIRE  
positionnée  
sur la face latérale  
de l'OD

# Carte d'activation

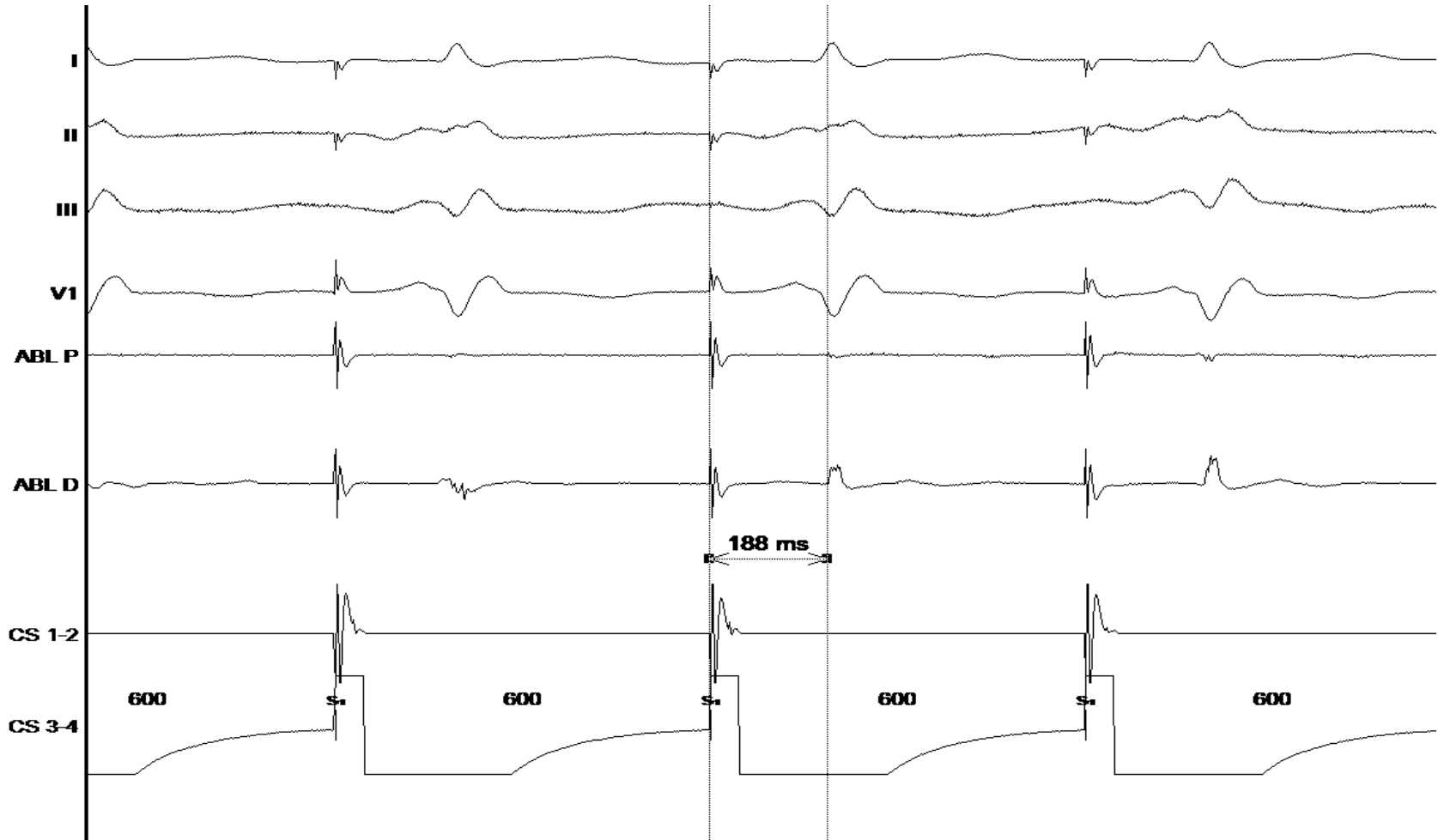


Oreillette droite vue de face : activation anti-horaire avec persistance d'un passage sur le bord postérieur de l'isthme cavo-tricuspide

# Ablation

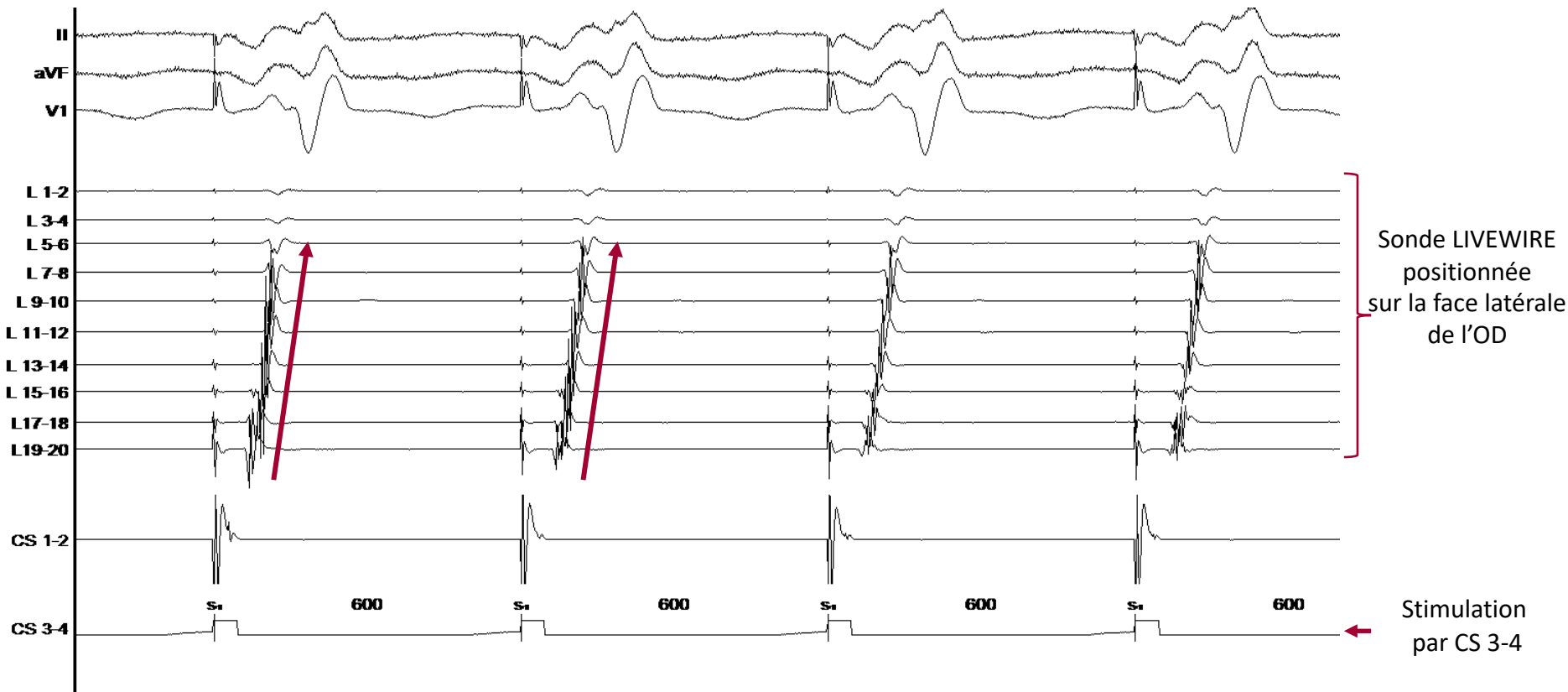


# Confirmation du bloc

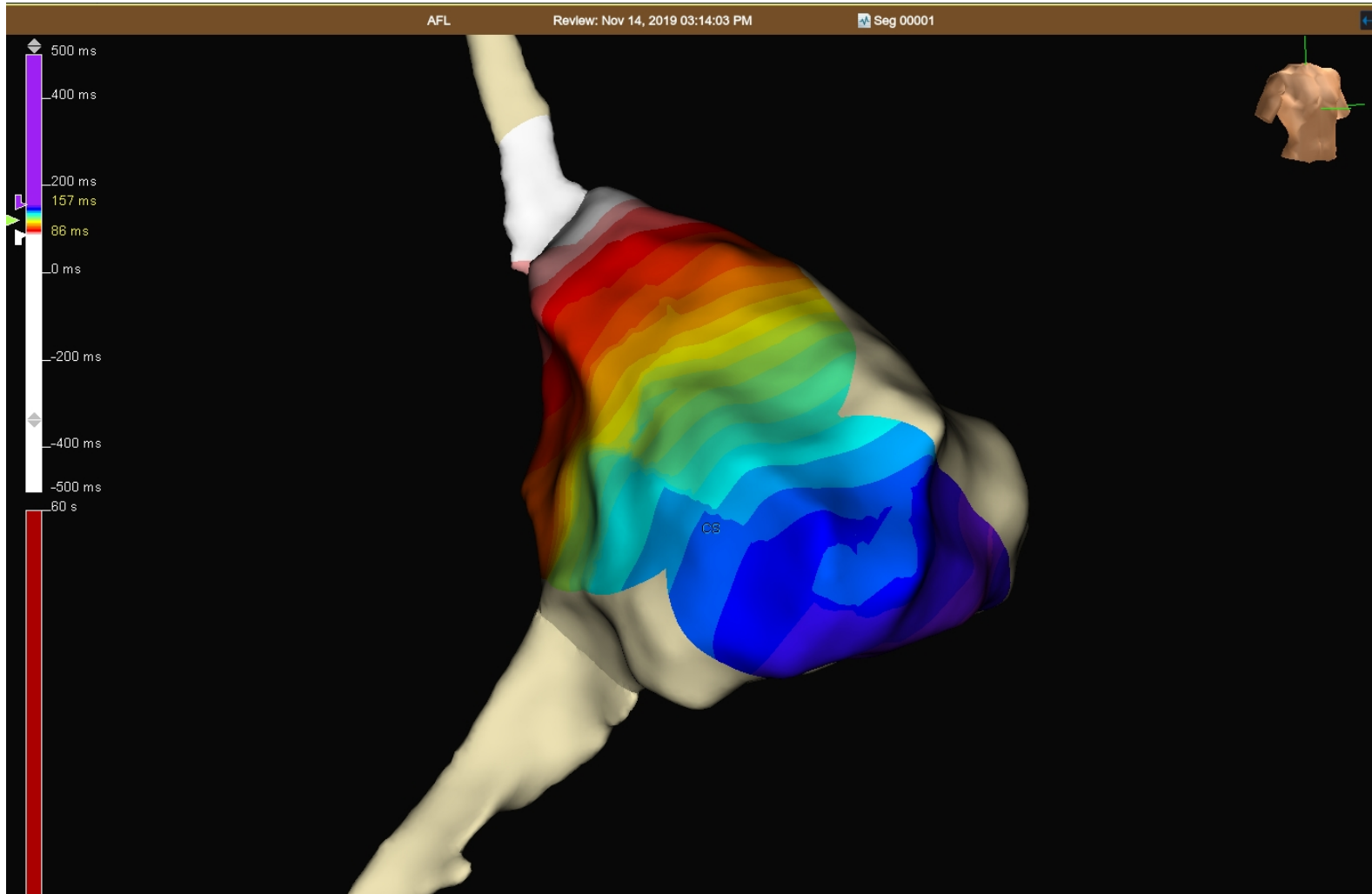


Délai trans-isthmique à 188 ms

# Confirmation du bloc activation anti-horaire



# Confirmation du bloc activation anti-horaire



Oreillette droite vue latérale avec stimulation par sinus 3-4 (position ostiale)



# Résumé

- **Stratégie :**
  - Mapping avec système de cartographie car cardiopathie congénitale avec dilatation majeure de l'oreillette droite et reprise d'une première ablation
- **Matériel :**
  - Sonde d'ablation THERAPY (Abbott): 65 W, 60 degrés, temps d'ablation 276s
  - Sonde diagnostique LIVEWIRE 20 poles (Abbott)
  - Sonde sinus DAMATO 4 pôles (Biotronic)