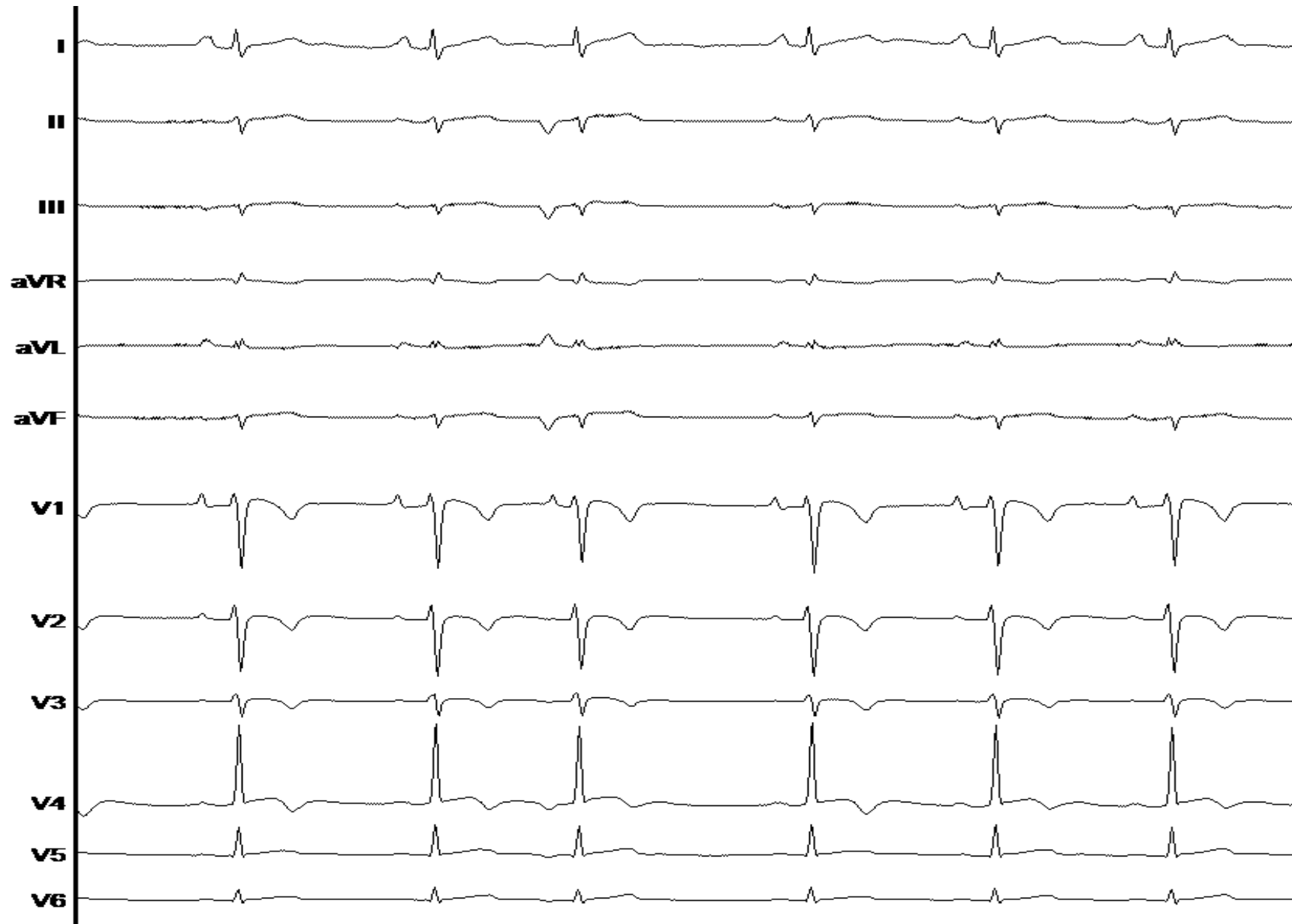
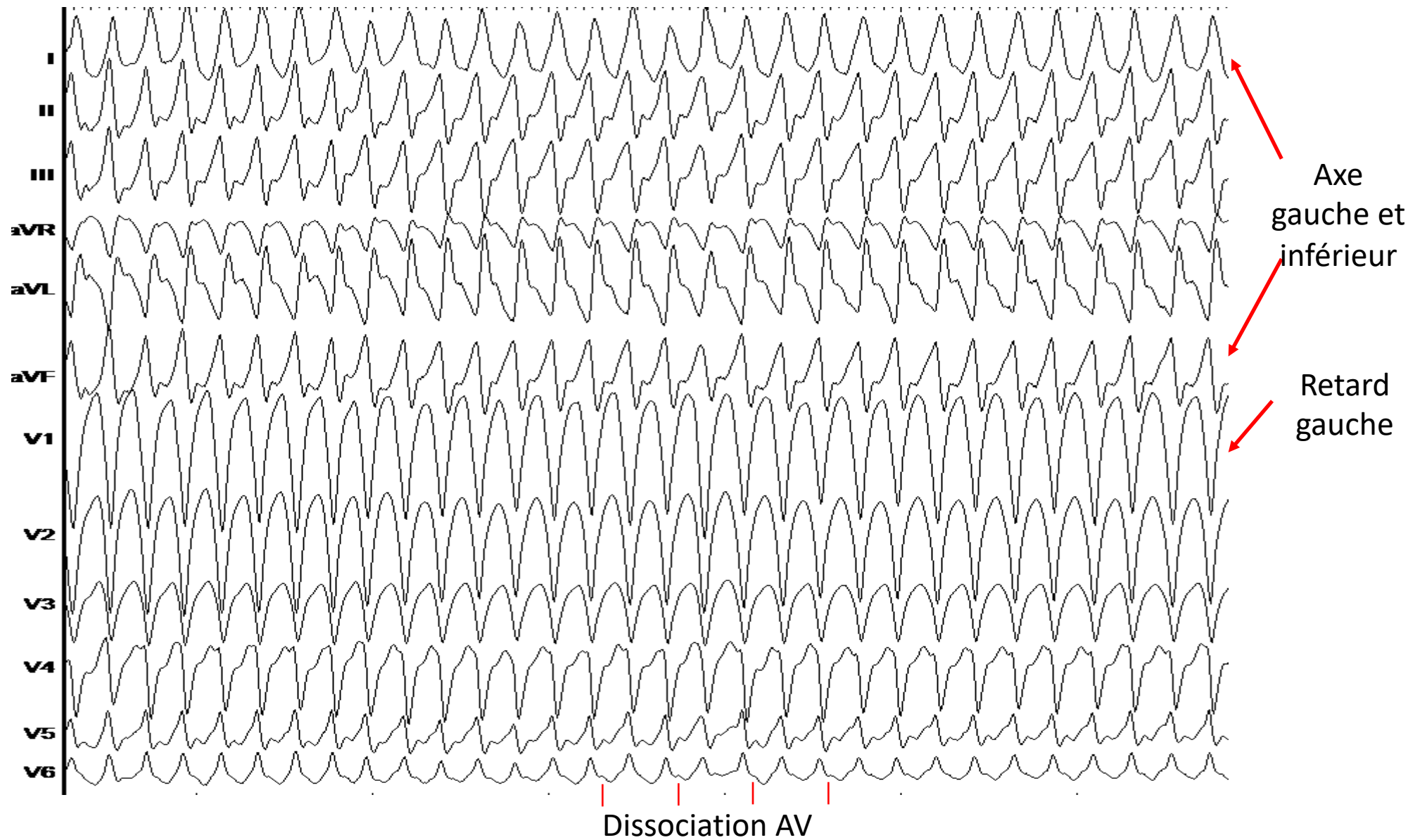


ECG à l'état basal



Onde T négative
de V1 à V4

ECG en tachycardie ventriculaire déclenchée par Stimulation Ventriculaire Programmée



Tracé endo-cavitaire de la tachycardie ventriculaire

